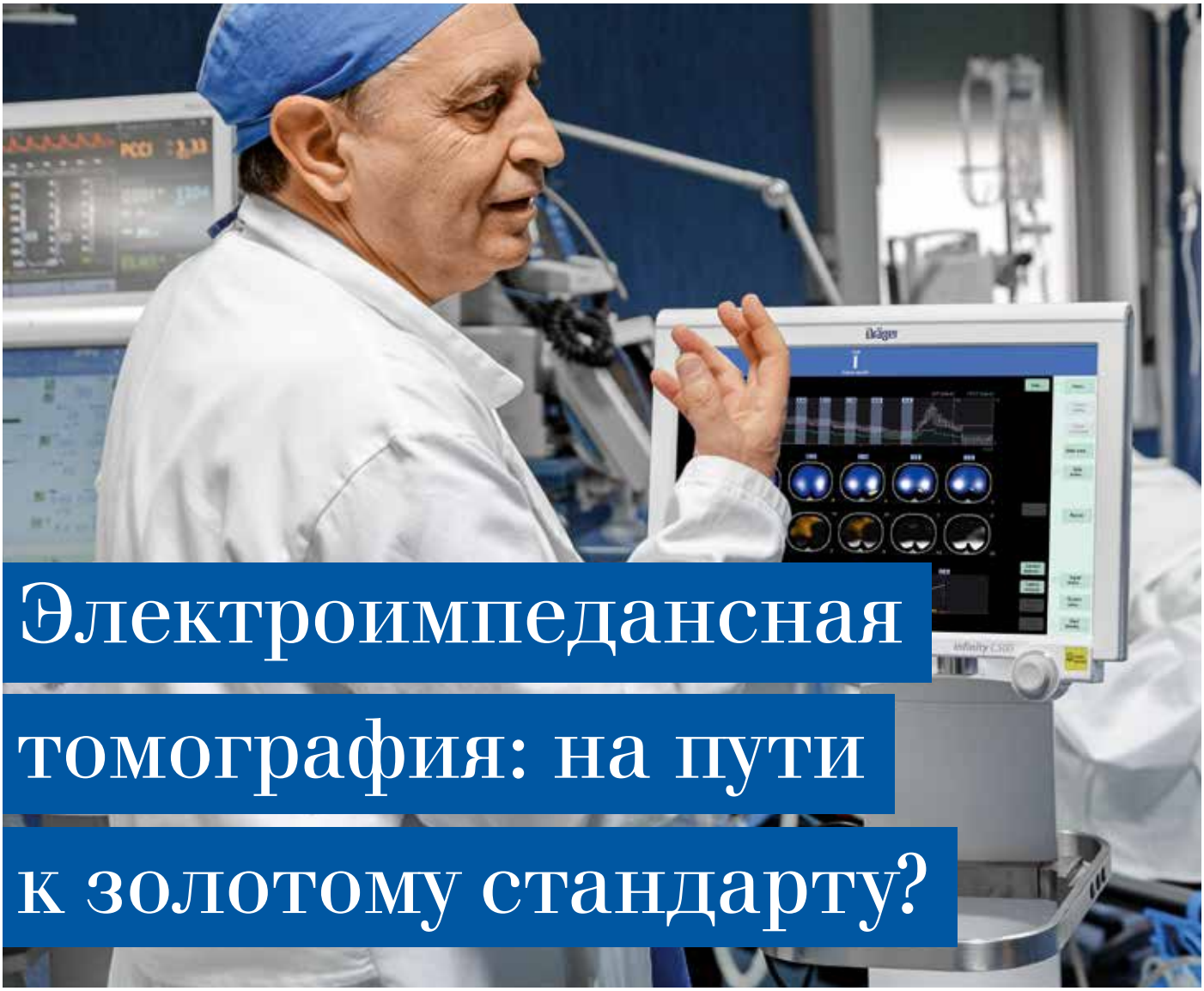

Электроимпедансная томография: на пути к золотому стандарту?

Респираторная терапия сопряжена с многочисленными рисками и может привести к неблагоприятным последствиям. Кроме того, процесс вентиляции может изменяться с течением времени, по-разному в разных областях легких. Традиционные методы визуализации передают изображение только одного момента, не давая представления о происходящих процессах. Электроимпедансная томография (ЭИТ), напротив, позволяет визуализировать динамику состояния легких в процессе вентиляции. Несмотря на то, что ЭИТ используется в клинических условиях с 2011 года, ряд факторов препятствует ее широкому распространению. Однако продвижение к новому золотому стандарту в области интенсивной терапии и анестезиологии уже началось – ЭИТ указана в текущих рекомендациях S3 по инвазивной вентиляции.

D-11222-2018

© Drägerwerk AG & Co. KGaA

Еще в 1980-х годах был получен впечатляющий результат: Первые устройства ЭИТ давали одно изображение в секунду, при условии использования в соответствующей среде без электромагнитных помех. Сегодня, являясь частью повседневной клинической практики уже в течение нескольких лет, ЭИТ может обеспечить гораздо более впечатляющее общее количество изображений – 50 в секунду. И внешние электромагнитные помехи значительно меньше влияют на получение качественных изображений легких. ЭИТ обеспечивают визуализацию процессов в грудной клетке с помощью подачи слабого переменного тока через электроды, опоясывающие корпус пациента. Пояс с электродами накладывается на поверхность тела. Исследование не связано с лучевой нагрузкой.

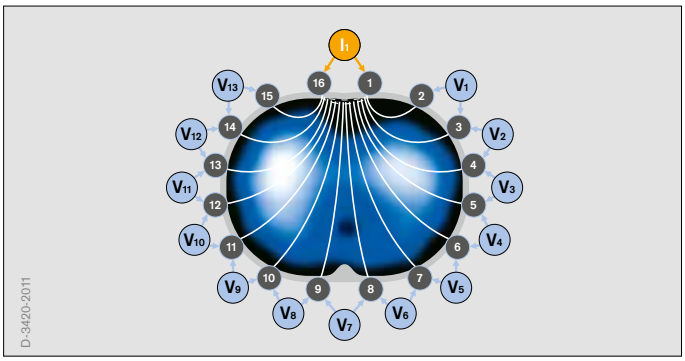

Подача тока и измерение напряжения вокруг грудной клетки с помощью 16 электродов.

Процессы в грудной клетке сопровождаются изменениями электрического сопротивления, которые можно обнаружить по небольшим изменениям потенциала на поверхности тела. Проще говоря, изображение ЭИТ – это измерение биоимпеданса внутри организма, главным образом в легких. В отличие от других методов визуализации, использующих ионизирующее излучение, метод ЭИТ предоставляет более низкое пространственное разрешение, но он весьма динамичен[1].

Основное применение метода – визуализация вентиляции легких

Хотя ЭИТ как метод диагностики был изобретен еще в 1980-х годах, его развитие и практическое применение начались совсем недавно. Он начал применяться в клинической практике с 2011 года, когда на рынке появилось первое устройство для осуществления ЭИТ. До настоящего времени метод используется, в основном, для мониторинга функции легких. Помимо использования ЭИТ для получения изображений процессов в легких, проводится также исследование новых возможностей применения метода:

- Визуализация желудочно-кишечной функции и моторики кишечника
- Визуализация определенных функций мозга
- Раннее выявление рака молочной железы [2]

В добавление к возможностям динамической визуализации, ЭИТ обладает и другими преимуществами: Исследование не связано с лучевой нагрузкой и может проводиться у постели пациента. Метод позволяет вести непрерывный мониторинг региональной вентиляции и, следовательно, функциональную визуализацию легких. Функциональные переменные включают:

- Региональный комплайнс
- Региональный объем легких (например, дыхательные объемы)
- Региональные изменения объема легких в конце выдоха
- Пространственные и временные вариации процесса вентиляции[1]

Эти данные могут быть использованы для обнаружения признаков чрезмерного растяжения легких и коллапса отдельных областей легких. Никакой другой метод визуализации не может предоставить сопоставимую по качеству и объему информацию непосредственно у постели пациента и без какого-либо облучения[3].

Пациент с электродным поясом

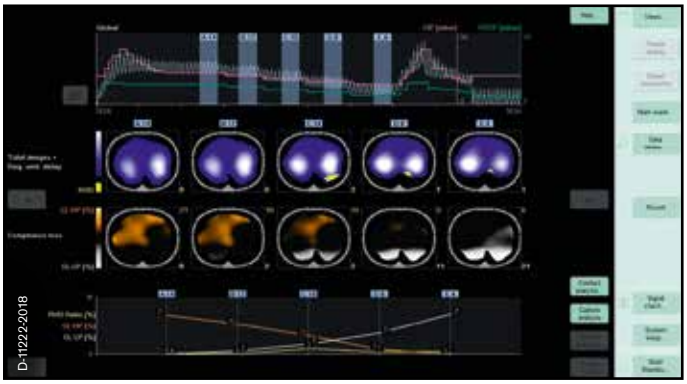

Пример изображения и данных, полученных с помощью ЭИТ

Улучшение оксигенации и уменьшение повреждения тканей

Электроимпедансная томография позволяет персонализировать ИВЛ, устанавливая различные параметры респираторной терапии, делая возможным обеспечение равномерного распределения вентиляции в вентральной и дорсальной областях легких. В то же время это может снизить нагрузку, которому подвергается легкое. Анализ первых данных о вентиляции с использованием ЭИТ в связи с повреждениями легких в условиях эксперимента продемонстрировал улучшение газообмена и респираторной механики с уменьшением гистологических признаков вентиляционных поражений паренхимы[4]. Специалисты быстро осознали фундаментальные преимущества ЭИТ для раннего выявления региональных нарушений, таких как возможные травмы, пневмоторакс или отек легких.

Рекрутмент легких может быть индивидуально адаптированным и менее травматичным

Известно, что маневры рекрутмента связаны с риском баротравм, волюмотравм и неблагоприятных гемодинамических эффектов[5]. ЭИТ также обладает преимуществами в решении этой проблемы. Что касается альтернативных вариантов восстановления адекватной оксигенации и максимально возможной защиты легочной ткани, ЭИТ помогает обеспечить точную установку необходимых параметров. Например, это позволяет отрегулировать PEEP (Положительное давление в конце выдоха) у постели пациента. Таким образом, точная оценка условий вентиляции с использованием ЭИТ облегчает проведение оптимально рекрутмента легких[3].

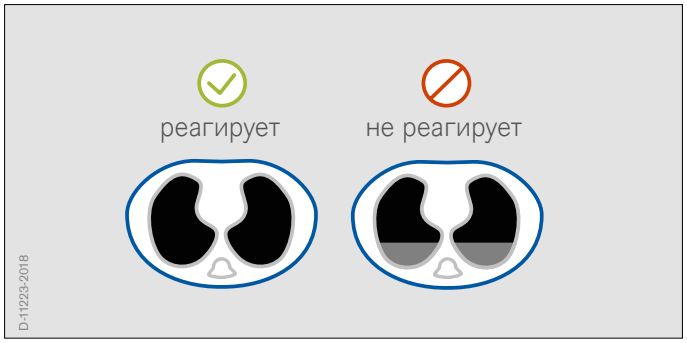

Определите возможность проведения рекрутмента для пациента, чтобы обеспечить оптимальную вентиляцию легких

Мониторинг может быть оптимизирован путем сочетания ЭИТ и регулярных измерений оксигенации, как показано в исследовании, выполненном в 2016 году (Yun et al.). Кроме того, можно быстрее определить, реагирует ли пациент на маневры рекрутмента. У 20 испытуемых различие в оксигенации до маневра рекрутмента и через две минуты после него анализировали с помощью ЭИТ и измерения кислорода. Фактически реагировали только десять испытуемых[6]. Таким образом, этот инновационный подход помогает принятию решений относительно применения стратегии рекрутмента у пациентов с ОРДС (Острым респираторным дистресс-синдромом). Также он помогает выбрать параметры вентиляции после успешного рекрутмента (например, последующее PEEP). Первые многообещающие результаты, касающиеся установки PEEP на основе данных ЭИТ продемонстрировали процесс вентиляции при более низких рабочих давлениях в группе испытуемых, для которой применяли ЭИТ, по сравнению с пациентами, которых вентилировали в соответствии с протоколом ARDS Net[7]. Тем не менее, целесообразно продолжить исследования, направленные на оптимизацию процесса вентиляции[8].

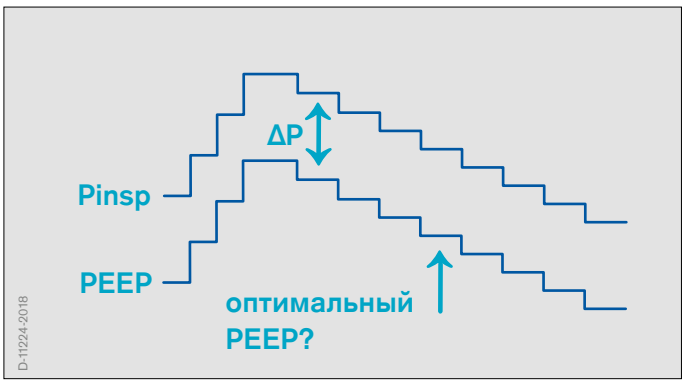

Поиск оптимального PEEP с помощью декрементного пробного маневра PEEP?

Индивидуальная корректировка PEEP, минимизирующая региональное транспульмональное давление

С помощью измерения давления в пищеводе можно оценить транспульмональное, а не абсолютное давление. Поскольку транспульмональное давление является важным фактором, именно его необходимо контролировать, чтобы избежать коллапса легкого, слишком высокого давления и чрезмерного растяжения легких. К сожалению, на измерение давления в пищеводе влияют многие переменные, и оно не отражает региональных различий транспульмонального давления, обусловленных гидростатическим градиентом в грудной клетке или нагрузкой на средостение[9]. Кроме того, неоднородные области легких с прилегающими участками, обладают свойствами как твердых так и жидких веществ. Они действуют в качестве факторов повышения напряжения и не учитываются, что приводит к недооценке или переоценке необходимой настройки PEEP[10]. ЭИТ, напротив, может быть использована для визуализации изменений в региональном комплайнсе, связанных с коллапсом и чрезмерным растяжением на разных уровнях PEEP. Теперь врачи могут увидеть, что происходит на разных уровнях PEEP, а затем выбрать наименее травмирующий компромисс между коллапсом и чрезмерным растяжением легких[11].

Что препятствует признанию ЭИТ в качестве стандартного метода?

Самым большим препятствием для признания ЭИТ в качестве стандартной процедуры было и остается отсутствие определения основных параметров ЭИТ и их значимости для принятия немедленных решений в ходе терапии. Как и в случае с ультразвуком, существует необходимость в стандартизированной процедуре обследования. Прежде чем говорить о новом золотом стандарте, должна быть разработана конкретная классификация результатов измерений, а также рекомендации по лечению и диагностике. Дальнейшие обширные клинические исследования должны обеспечить стандартизированную интерпретацию и форму предоставления результатов. Процесс включения в повседневную клиническую практику уже идет полным ходом. Все чаще этот метод рекомендуется для управления аппаратом ИВЛ[12] , и согласно Хайнес и сооавт. (Heines et al.) «ЭИТ [...] – это многообещающий инструмент, обладающий большим потенциалом для того, чтобы стать золотым стандартом средства определения персонализированных параметров ИВЛ у постели пациента»[13].

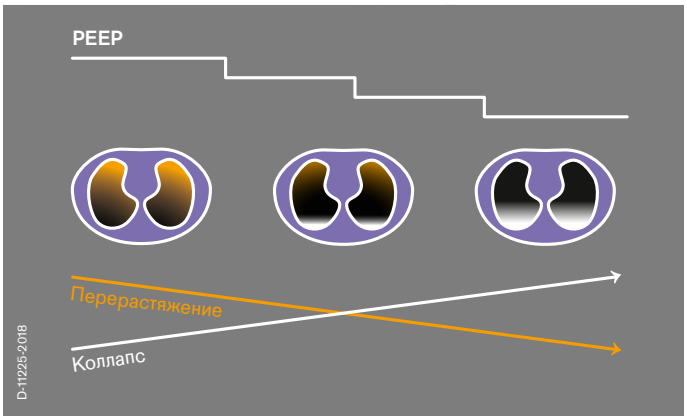

Схема развития чрезмерного растяжения и коллапса во время пробного маневра PEEP.

СПИСОК ЛИТЕРАТУРЫ:

1. *Kluge S et al., "DIVI Jahrbuch 2013/2014: Fortbildung und Wissenschaft in der interdisziplinären Intensivmedizin und Notfallmedizin", Medizinisch-wissenschaftliche Verlagsgesellschaft Berlin, 2014.*
2. *Kaufmann S, "Instrumentierung der Bioimpedanzmessung: Optimierung mit Fokus auf die Elektroimpedanztomographie (EIT)", Springer Fachmedien Wiesbaden, 2015.*
3. *Marx G et al., "Die Intensivmedizin. 12. Auflage", Springer-Verlag Berlin Heidelberg, 2015.*
4. *Wolf GK et al., "Mechanical ventilation guided by electrical impedance tomography in experimental acute lung injury", Crit Care Med., 2013.*
5. *Strieben HW, "Operative Intensivmedizin: Sicherheit in der klinischen Praxis", Schattauer GmbH, 2008.*
6. *Yun L et al., "Assessment of Lung Recruitment by Electrical Impedance Tomography and Oxygenation in ARDS Patients", Medicine (Baltimore), 2016.*
7. *Eronia N et al., "Bedside selection of positive end-expiratory pressure by electrical impedance tomography in hypoxemic patients: a feasibility study", Ann. Intensive Care, 2017.*
8. *Rosa RG et al., "Use of thoracic electrical impedance tomography as an auxiliary tool for alveolar recruitment maneuvers in acute respiratory distress syndrome: case report and brief literature review", Rev Bras Ter Intensiva, 2015.*
9. *Sahetya SK and Brower RG, "The promises and problems of transpulmonary pressure measurements in acute respiratory distress syndrome", Curr. Opin. Crit. Care, 2016.*
10. *Yoshida T et al., "Fifty Years of Research in ARDS. Spontaneous Breathing during Mechanical Ventilation. Risks, Mechanisms, and Management", Am. J. Respir. Crit. Care Med., 2017.*
11. *Roldan R et al., "PEEP Titration In Severe Acute Respiratory Distress Syndrome: Different Physiological Consequences When Guided By Electrical Impedance Tomography Versus Esophageal Pressure", Am J Respir Crit Care Med, 2017.*
12. *Amado-Rodríguez L et al., "Mechanical ventilation in acute respiratory distress syndrome: The open lung revisited", Med. Intensiva, 2017.*
13. *Heines SJH et al., "Clinical implementation of electric impedance tomography in the treatment of ARDS: a single centre experience", J. Clin. Monit. Comput., 2018.*

IMPRINT

GERMANY
Drägerwerk AG & Co. KGaA
Moislinger Allee 53–55
23542 Lübeck

www.draeger-safety.com

9106743